


# Les paramedi'cas



**La complication ne survient pas toujours là où on l'attend**

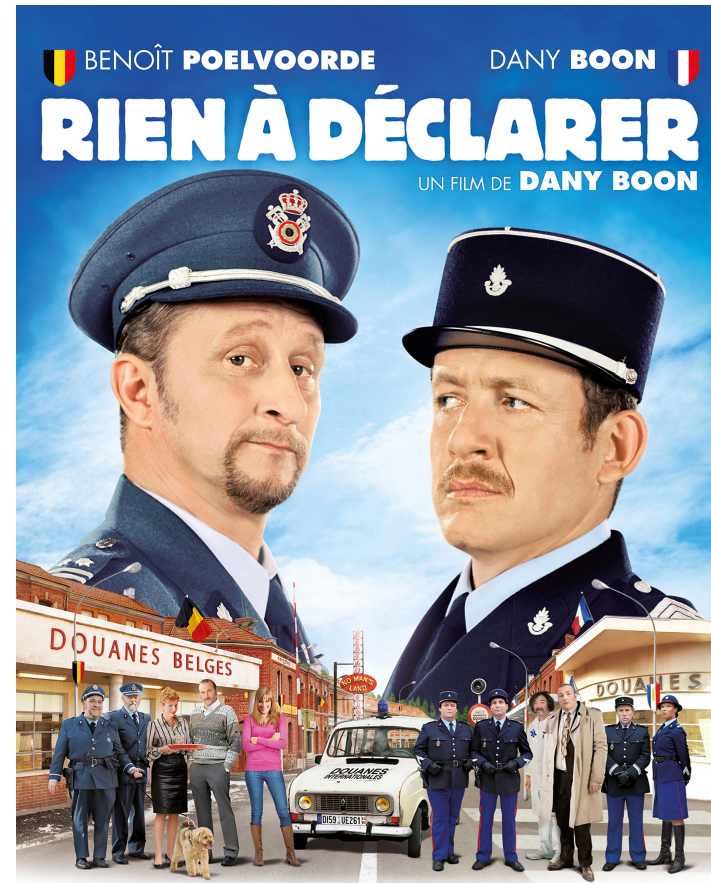**Valentin MARSAL  
(Le Mans)**



SAVE YOU, SAVE ME ...

*MARSAL Valentin, Infirmier de Cardiologie Interventionnelle  
Centre Hospitalier LE MANS, France*

*APPAC - Juin 2024 - BIARRITZ, FRANCE*



- Pas d'intérêts à déclarer

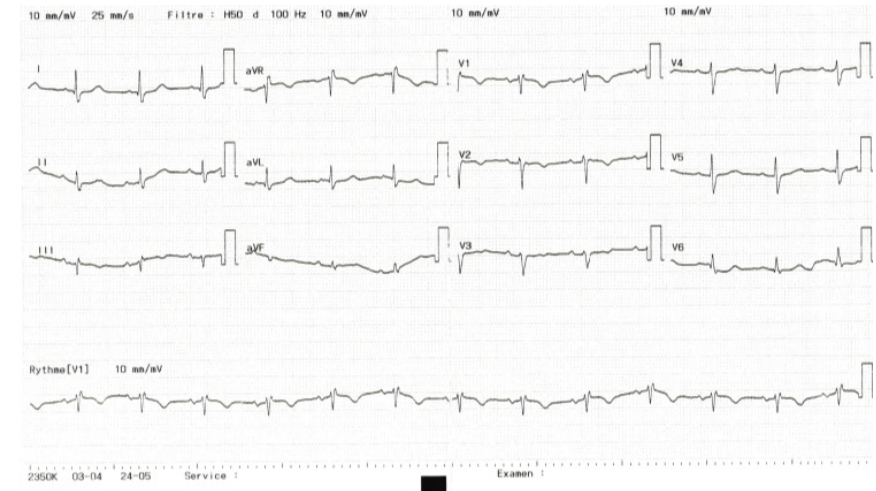
# Le MANS ...



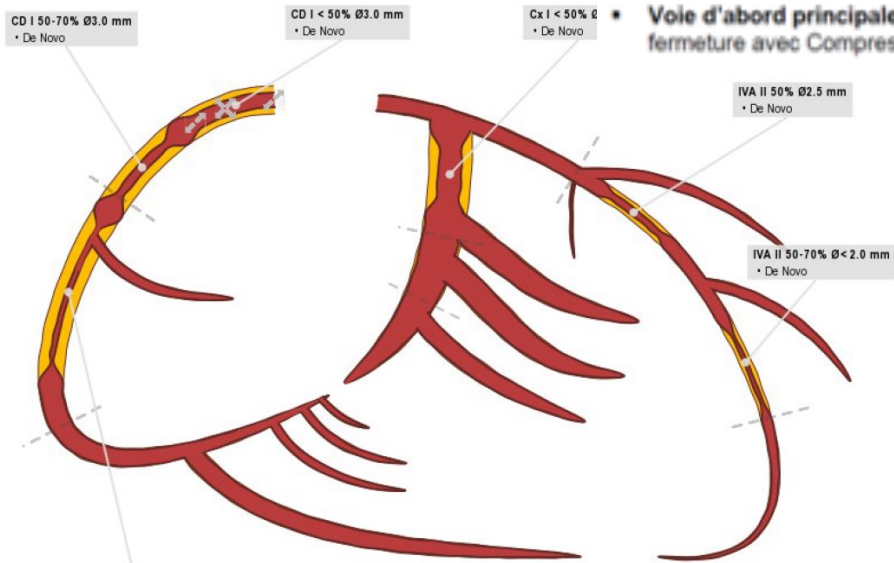
# Préambule – Cas Clinique

- Femme, 79 ans
- Adressé par médecin de ville – Angor d'effort
- FDR : HTA, Dyslipidémie, Age
- ATCD :
- Score Calcique : 337
- ECG : sans anomalies
- ETT : FEVG Préservé
- TTT : Coapavel 300mg/25mg, Vérapamil 120mg, Atorvastatine 80mg, Kardegic 75mg
- Bilan : créatinine : 69umol/L, LDL : 1.56g/L, HDL :0.59 g/L, Cholestérol : 2.31g/L
- 1m54 – 60kg

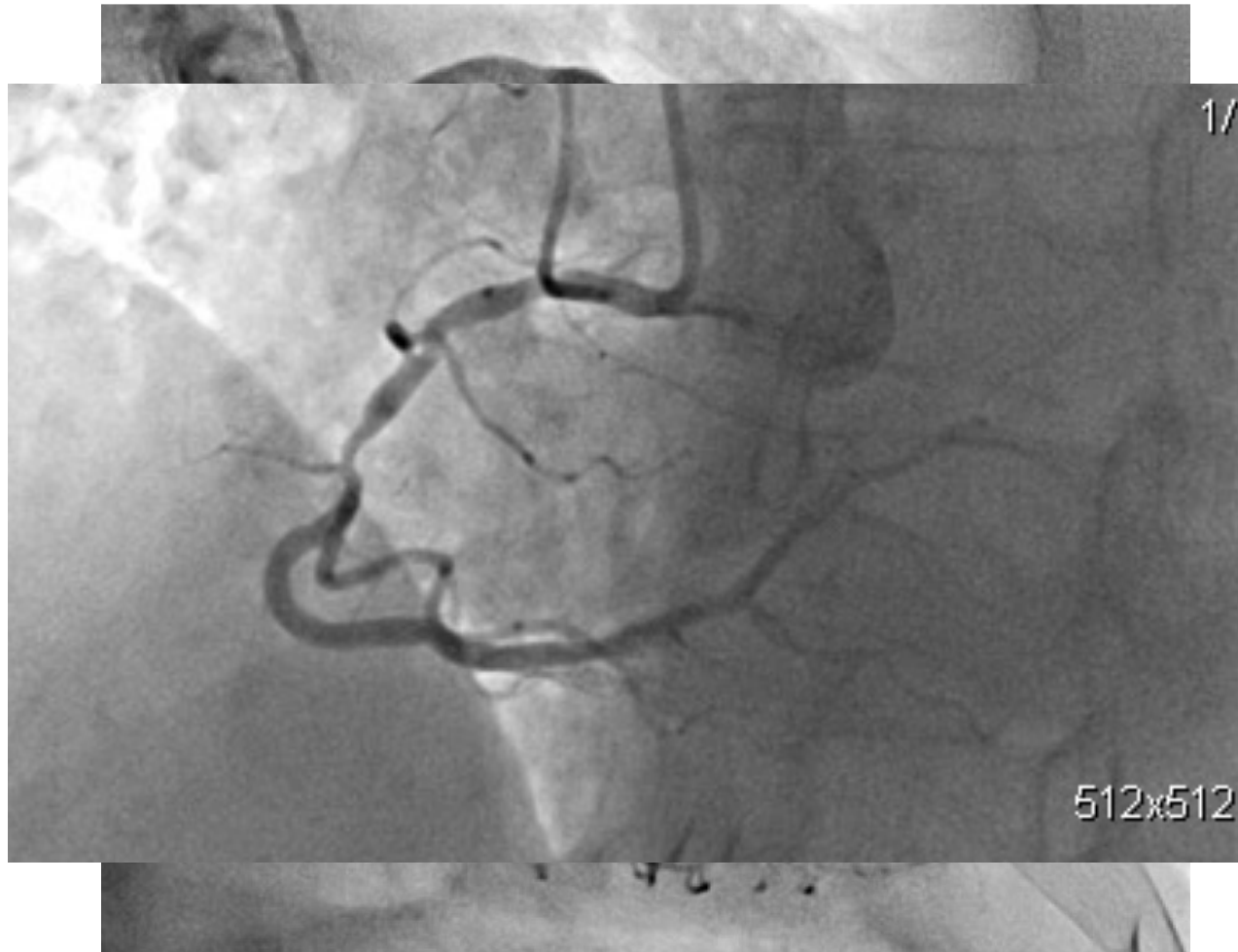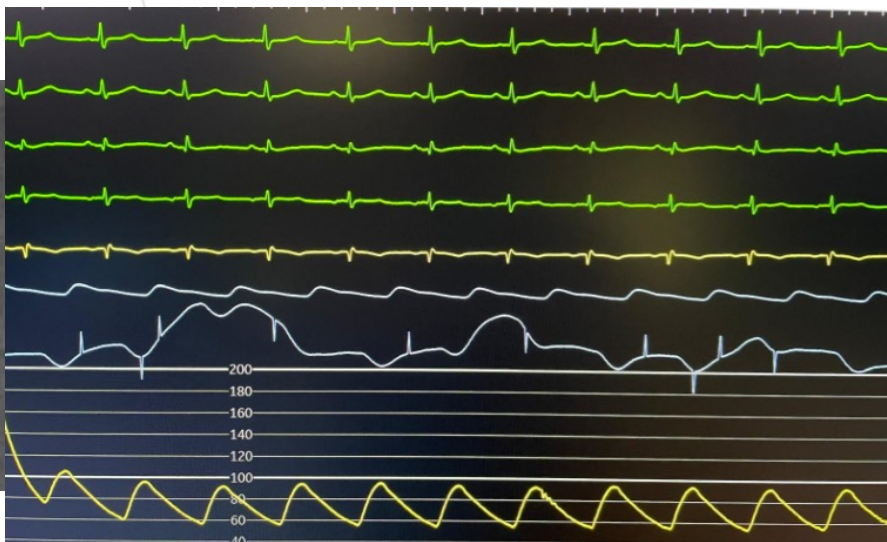- CAC = 0 : pas de plaque calcifiée
- CAC 1 à 10 : peu de plaque calcifiée
- CAC 10 à 100 : fardeau athéromateux calcifié léger
- CAC 100 à 400 : fardeau athéromateux calcifié modéré
- CAC > 400 : fardeau athéromateux calcifié important.



# ① Coronarographie



• **Voie d'abord principale** : Artère radiale droite - 6 French - Succès voie d'abord - Succès fermeture avec Compression mécanique Bracelet/TR-BAND.



## ② L'angioplastie

- Techniques à 2 guides = Versaturn 0'014J190cm (Abbott®)

- CD – MGD
- CD - RVP

- Pré-Dilatation du CD II

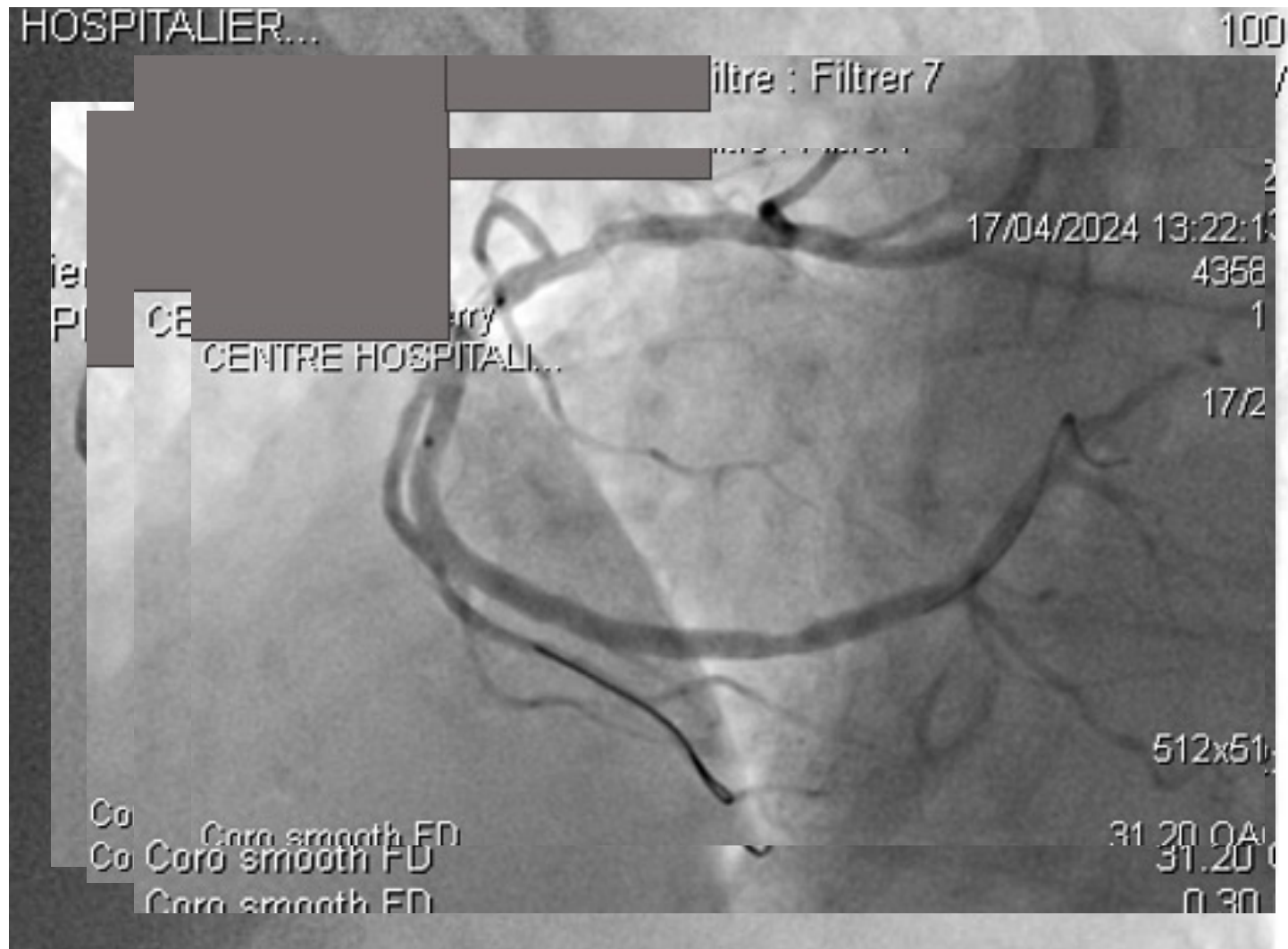
-Ballon EMERGE 3.00 X 15 mm (Boston®)

- Alignement du Stent

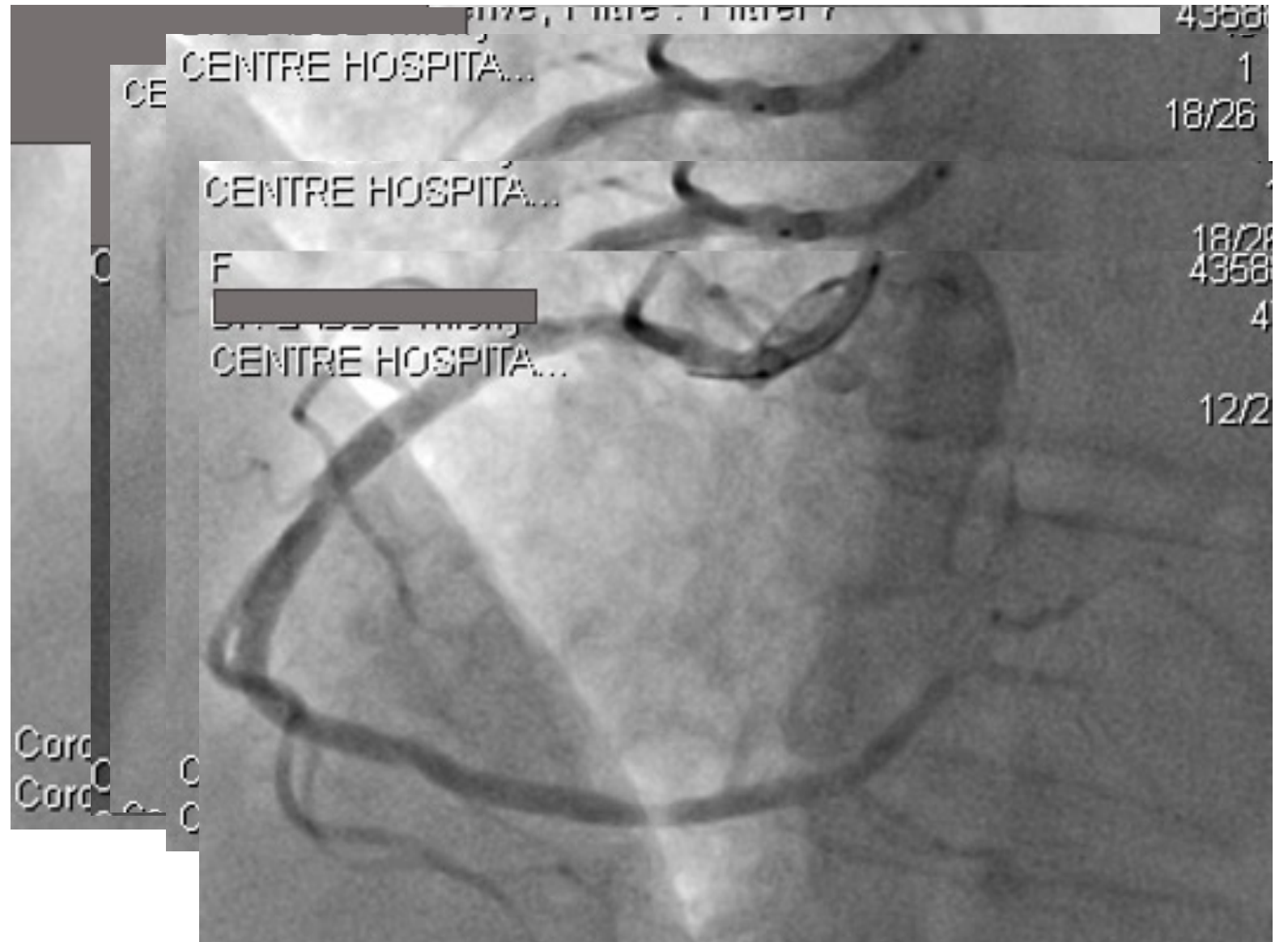
- Stenting -> XIENCE SKYPOINT 3mm x 23 mm (Abbott®)

- POT

-Ballon NC 3.25/12 (BAbbott®)



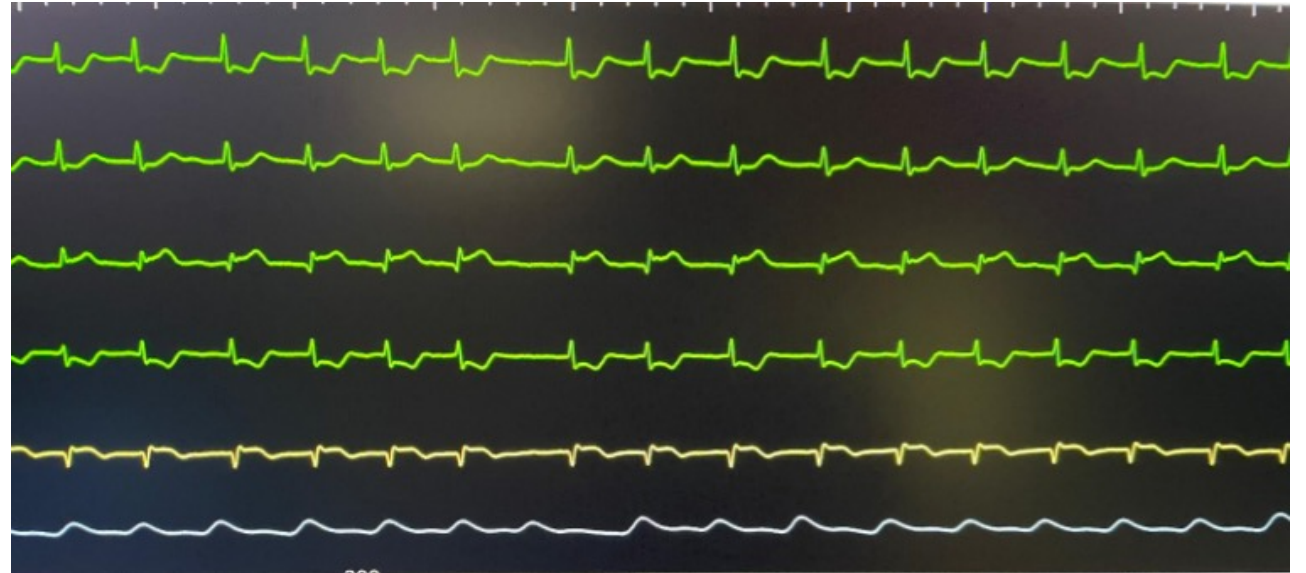- Post Stenting CD II
- Stenting -> XIENCE SKYPOINT 3mm x 18 mm (Abbott®)
- Optimisation entre les stents -> Ballon NC 3.25/12 (BAbbott®)
- Image Post Optimisation
- Image Finale





# Post ATL

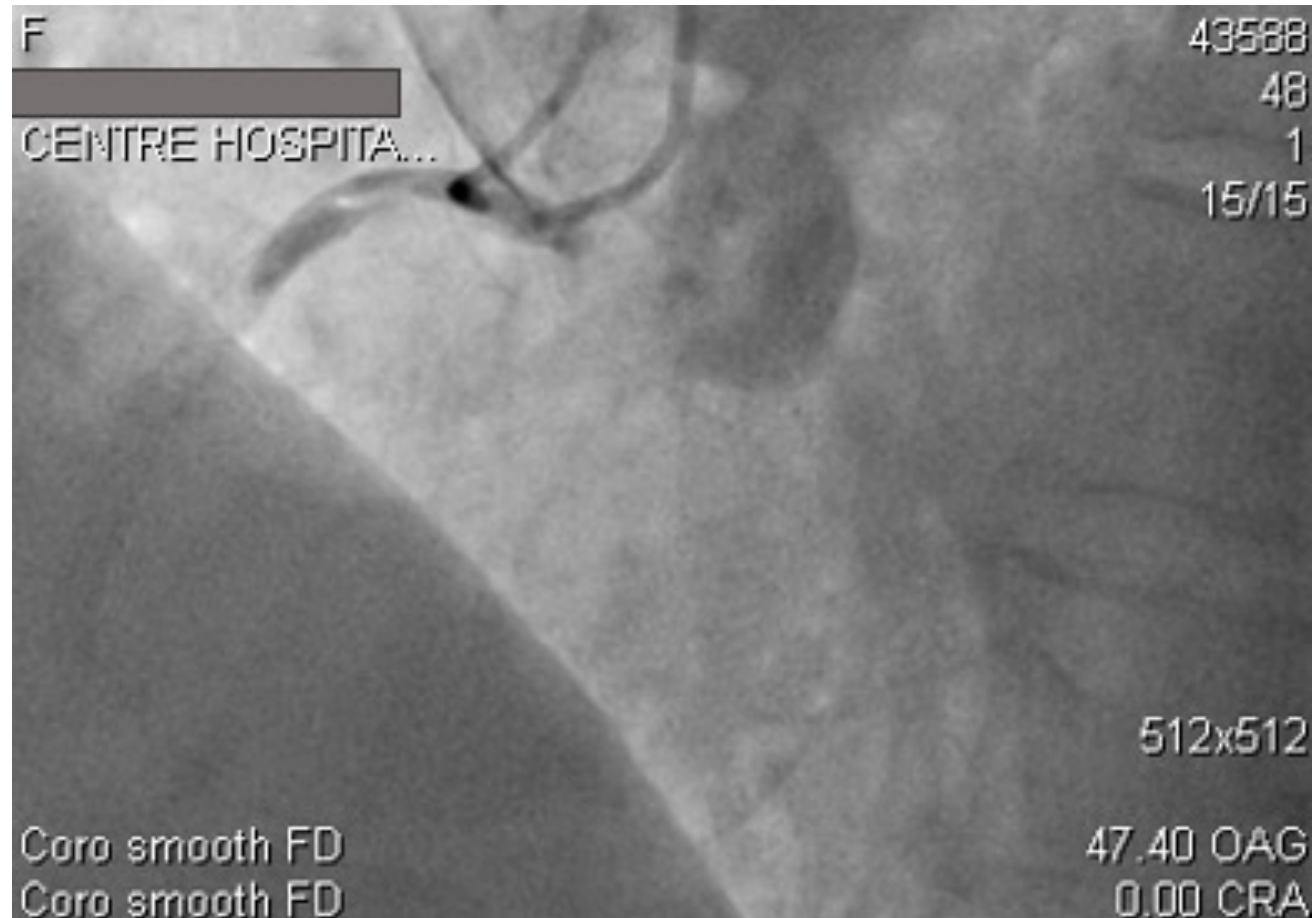
- Douleur thoracique à la fin de la procédure, au moment du retrait du désilet
- Hypotension 6/4



**SOS**

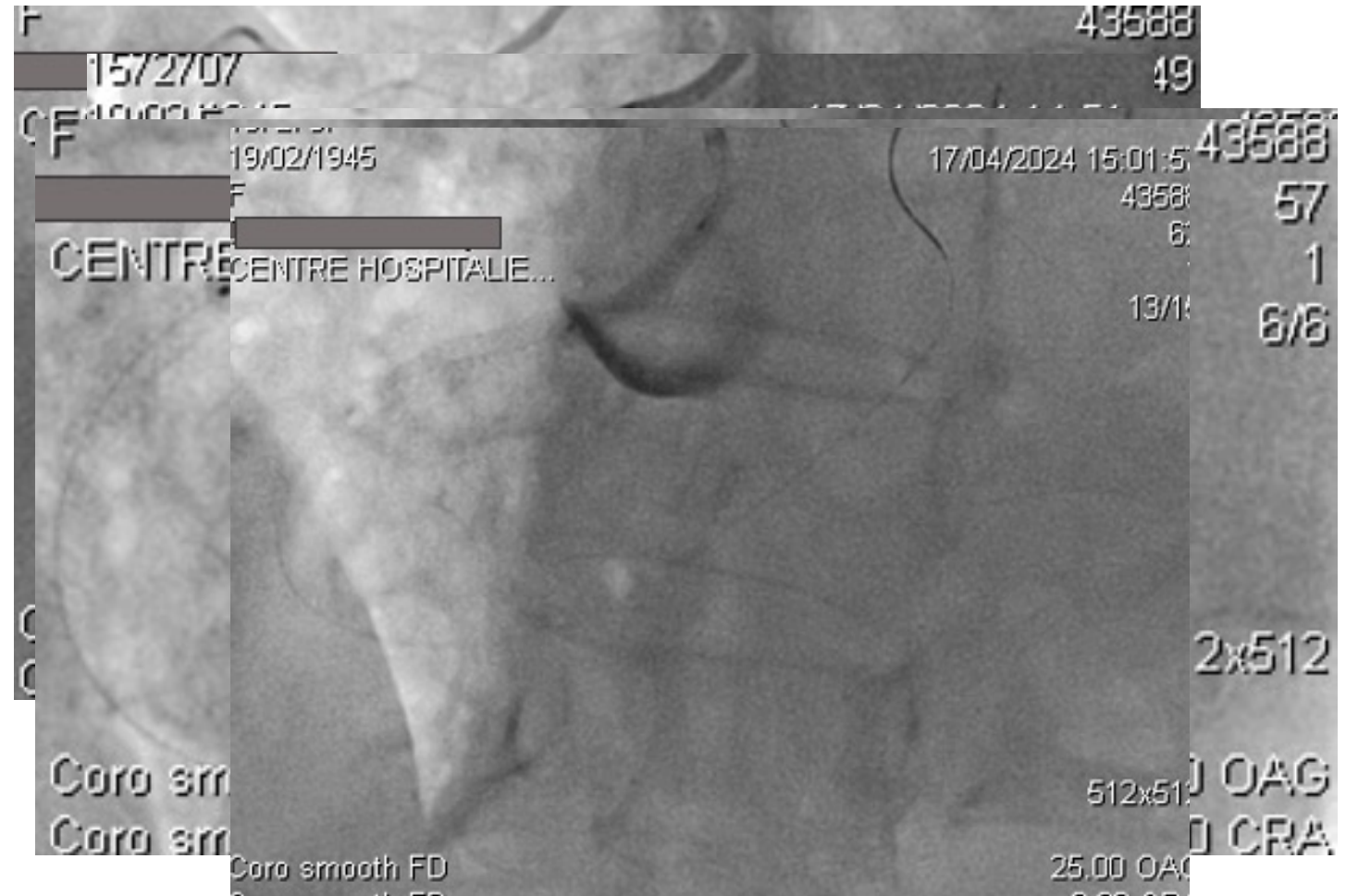**Thrombose de stent ?  
Dissection ?  
Perforation ?  
Occlusion distal ?**

## ② Contrôle Coronarographique

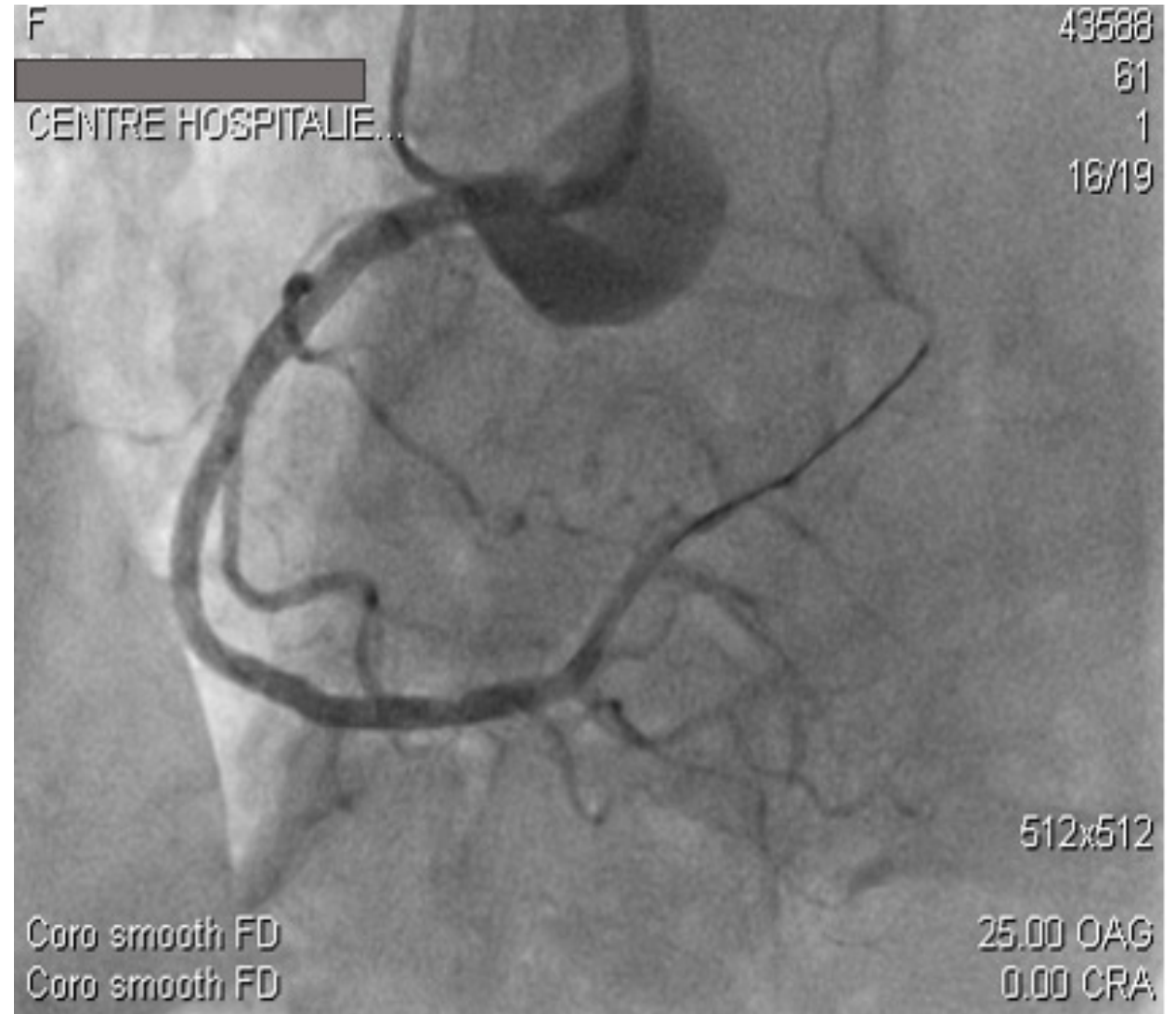
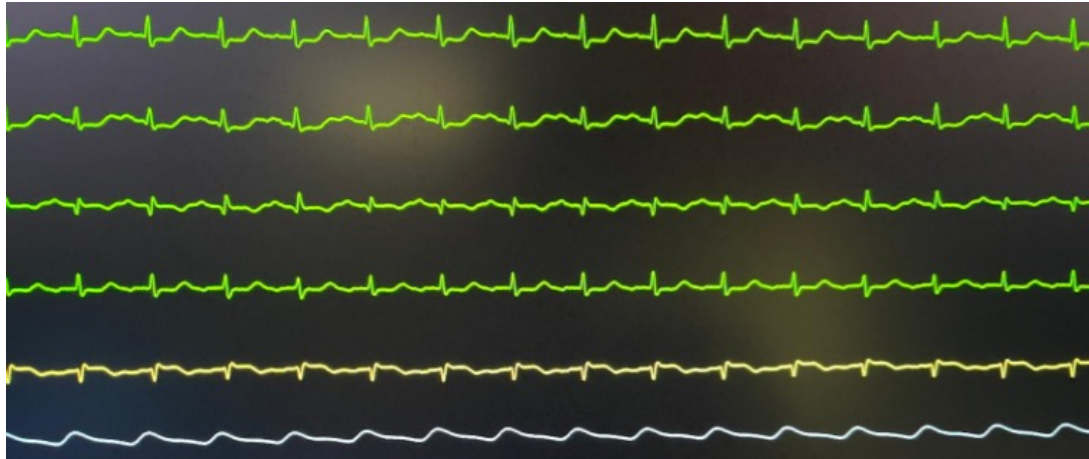
## ② Angioplastie

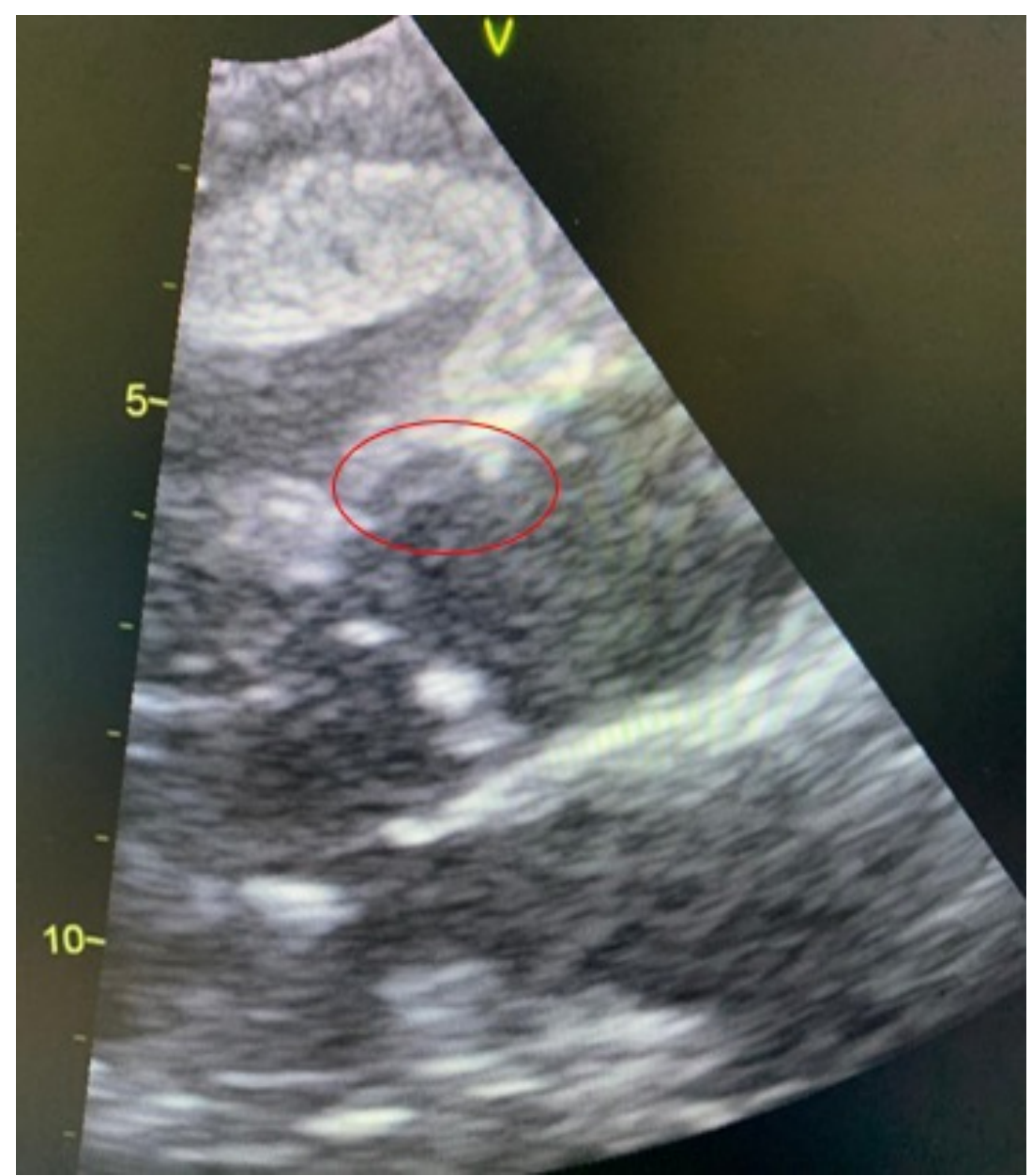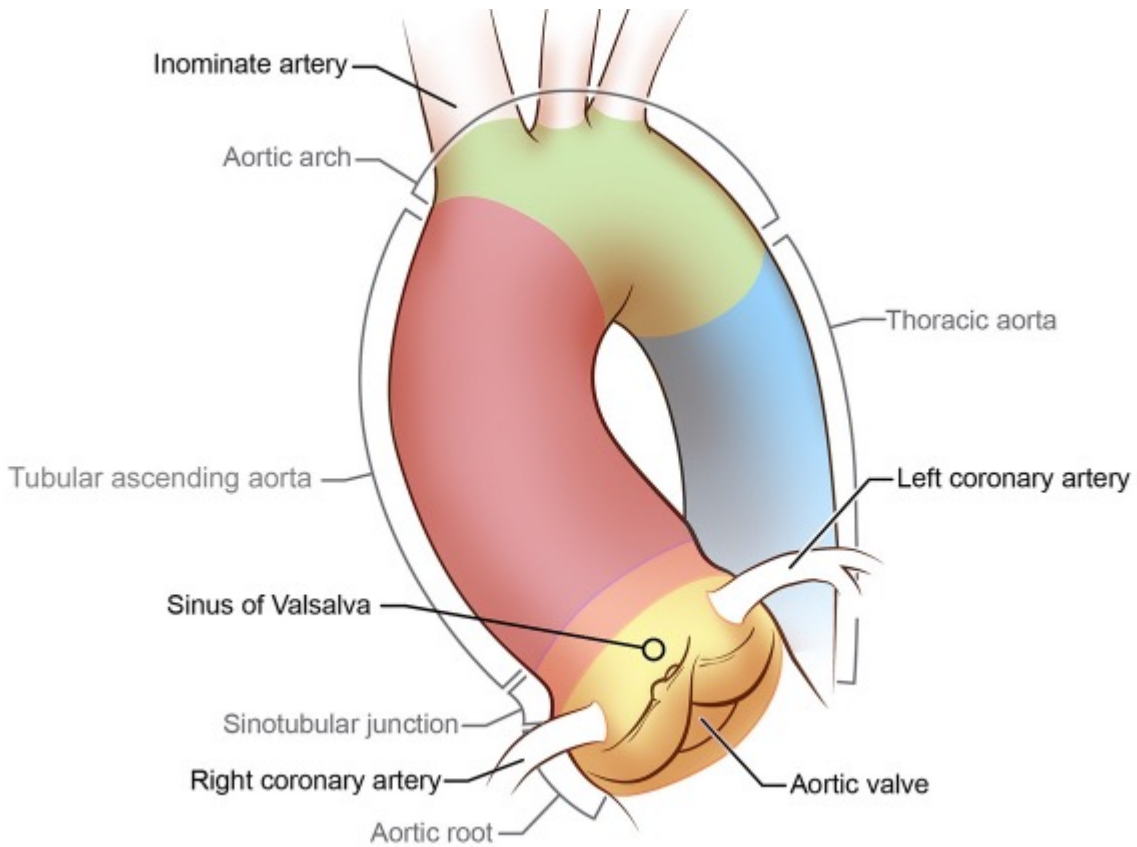
- Nécessité stenting Ostium CD = Fermeture de la porte d'entrée de la dissection
- Refranchissement guide = Pilot 50 0'014J190cm (Abbott®)
- Inflation prolongée au ballon -> Ballon EMERGE 3.00 X 15 mm (Boston®)
- Alignement Stent
- Stenting -> XIENCE SKYPOINT 3mm x 18 mm (Abbott®)
- Pot Ostial CD -> Ballon NC 3.25/12 (BAbbott®)



# Fin d'examen

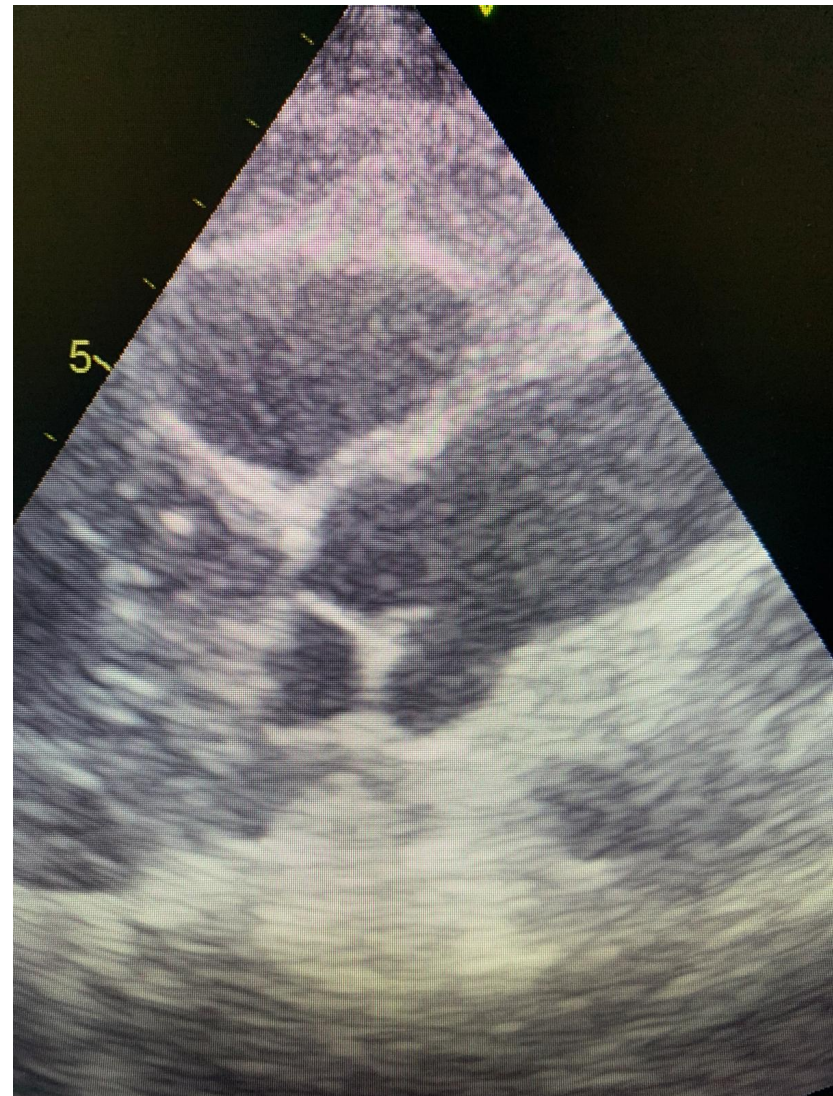
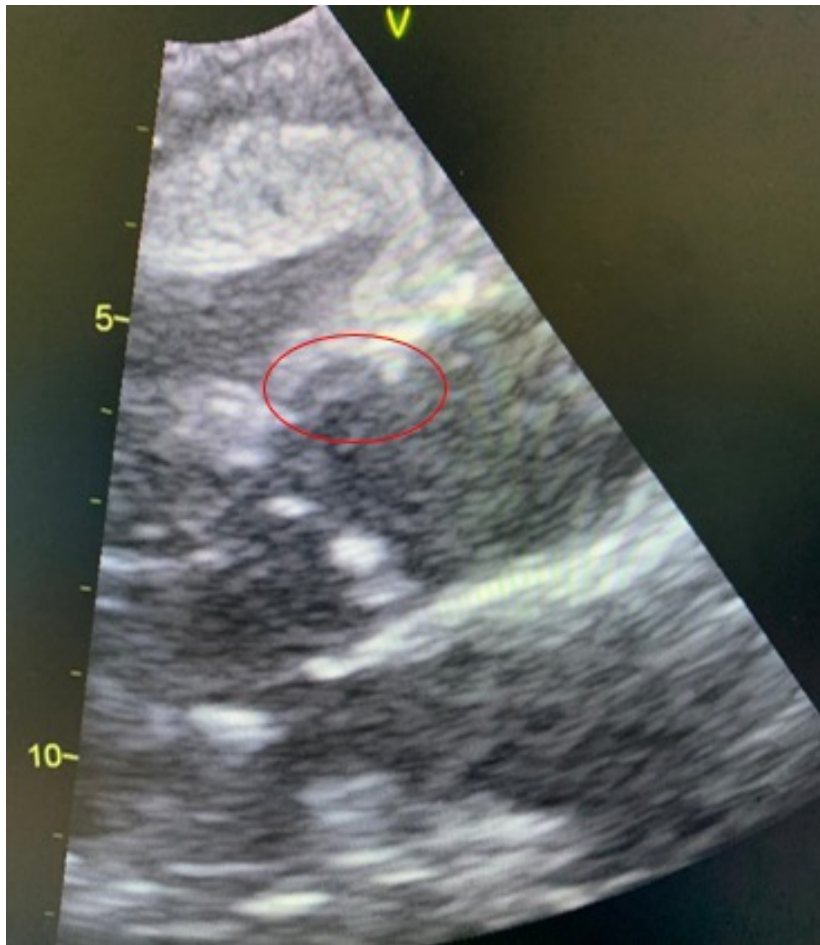
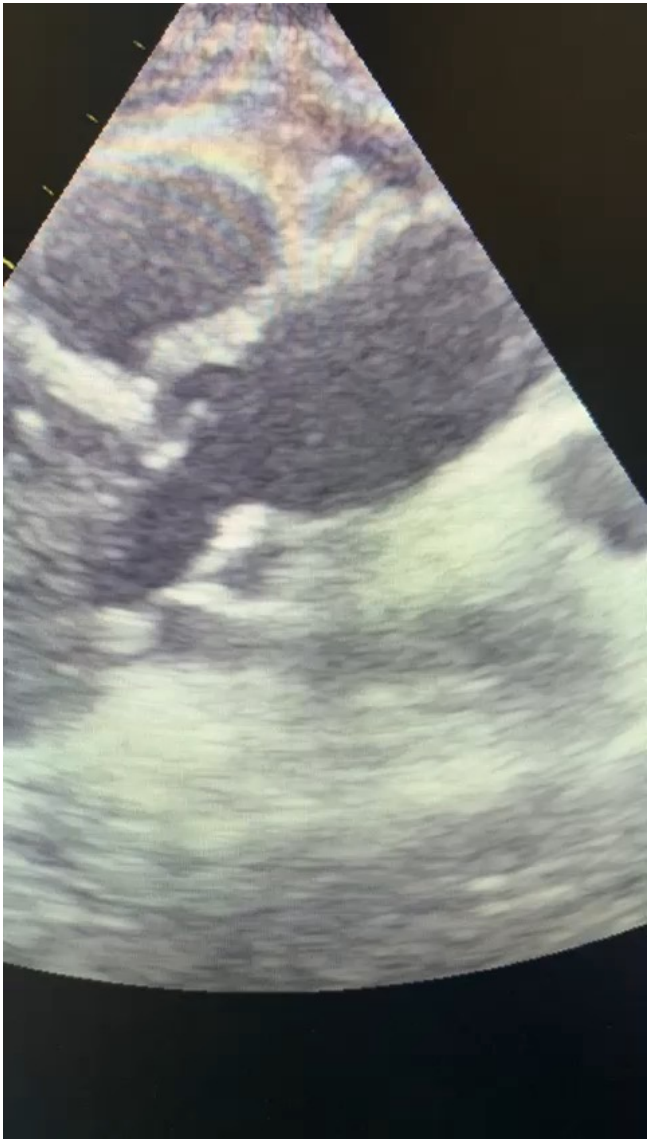
# ③ IMAGERIE



ETT : FEVG normale. VG hypertrophié. Pas de trouble de la cinétique segmentaire. Image évocatrice de dissection du sinus de Valsalva qui ne s'étend pas à l'aorte ascendante. Pas d'insuffisance aortique pas d'épanchement péricardique. Il s'agit d'une dissection iatrogène post ATL de la coronaire droite. La patiente est stable sur le plan hémodynamique, n'a plus de douleur thoracique. L'angioscanner thoracique aortique n'est pas réalisé immédiatement en raison de l'importante quantité de produit de contraste recue en cours d'angioplastie (450 cc).

# ⑤ Imagerie à J-1



ETT :  
FEVG préservée de cinétique homogène  
Aorte ascendante non dilatée, avec disparition de l'image de flap intimal  
Minime décollement péricardique localisé en rétro OD de 4 mm  
VCI fine et dépressible

# Imagerie J-2

## **Angioscanner de l'aorte thoracoabdominale**

**Date de réalisation : 19/04/2024**

Appareil utilisé : GE OPTIMA CT660 n°393310HM8 mis en service le 23/02/2015

Produit : XENETIX 350 - flacon 150 mL lot: 24WF016A0192C01096

Dosimétrie : PDL&266.83&mGy.cm

### **Indications :**

Dissection de la coronaire droite remontant au sinus aortique recherche d'un hématome aortique ou dissection aorte ascendante.

### **Technique :**

Acquisition TDM spiralee centrée sur l'aorte thoracique et abdominale après injection de produit contraste au temps artériel.

### **Résultat :**

On retrouve un stent de la coronaire droite.

Aspect d'une sténose serrée de l'ostium de la coronaire droite sous réserve d'un examen artéfacté, non synchronisé.

L'aorte est de calibre normal sans image de dissection ou d'hématome pariétal à son niveau.

Pas d'épanchement péricardique.

Calcifications diffuses de la coronaire gauche.

Infiltration athéromateuse marquée de la crosse aortique et de l'aorte descendante ainsi que de l'aorte abdominale.

Pas d'anomalie parenchymateuse pulmonaire hormis des troubles ventilatoires en bande des bases.

Volumineuse hernie hiatale par glissement.

Pas d'anomalie significative à l'étage abdominopelvien hormis des kystes biliaires hépatiques

# ⑤ Complication secondaire

## Doppler pulsé couleur artériel du Mbre Sup

**Indication:** Hématome remontant jusqu'à l'épaule avec douleurs très importantes.

Patiente admise pour un SCA St + avec dissection de la CD, stentée à deux reprises sur la CD.

**Technique:** échogénicité correcte

### **Résultat:**

#### A droite:

Bon flux triphasique de l'artère sous-clavière sans lésion décelable.

Bon flux triphasique des artères axillaire, humérale, radiale et ulnaire sans lésion décelable.

Arcade palmaire perméable et fonctionnelle.  
Absence de faux anévrisme au point de ponction radial. Absence d'hématome collecté.

**Conclusion : Absence de signe direct ou indirect en faveur d'une complication vasculaire post-ponction artérielle.**


Bien confraternellement,

Biologie  
perte de 3 points d'hémoglobine à 9,4 g/dL

CAT :  
Transfusion 1 CGR  
repos au lit strict



## ④ Conclusion

- *Dissection de l'ostium CD étendue au sinus Droit*
- Evolution le plus souvent Favorable
- Fermer/stenter la porte d'entrée
- La dissection se recolle souvent rapidement après cette dernière
- **Ce n'est pas une Dissection Aortique !** 
- Maintenir DAPT +/- héparinothérapie ?
- Contrôle imagerie à 48 h

TAKE  
HOME  
MESSAGE

## ⑤ Rôle Paramédical

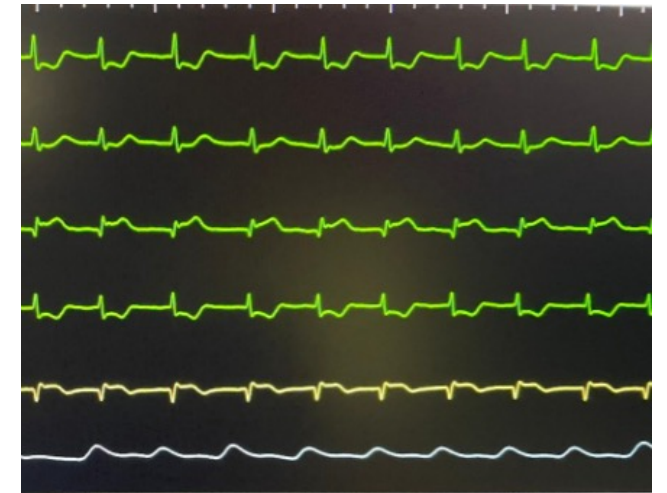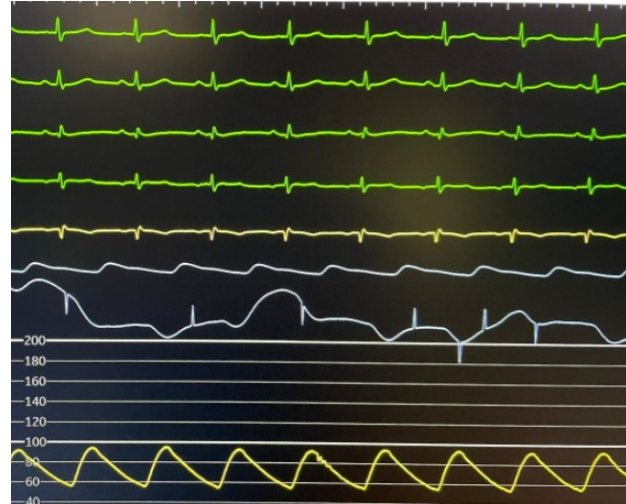- Observer et Alerter

- En cathlab



- Garder son calme – gestion du stress -> stress induit au patient

- Retour d'expérience



Stay  
dream  
calm

« La coronarographie est très proche de l'océan, elle a ses marées, ses tempêtes et peuvent surgir à tout moment ».

MERCI  
A  
TOUS

**Valentin MARSAL** *Infirmier de Cardiologie Interventionnelle –  
Centre Hospitalier LE MANS - FRANCE*

*“Save you, Save me ...”, APPAC - Juin 2024 - BIARRITZ, FRANCE*